

## Regeneración de la extremidad anterior en un tritón del Montseny (*Calotriton arnoldi*) tras su amputación quirúrgica

Elena Obon<sup>1</sup>, Albert Martínez-Silvestre<sup>2</sup>, Francesc Carbonell<sup>1</sup>, Mónica Alonso<sup>1</sup>, Raquel Larios<sup>1</sup>, Emilio Valbuena-Ureña<sup>1,3</sup> & Joaquim Soler<sup>2</sup>

<sup>1</sup> Centre de Fauna de Torreferrussa. Finca de Torreferrussa, Crta B-140, Km 4,5, 08130, Santa Perpètua de la Mogoda, Barcelona. C.e.: elena.obon@gencat.cat

<sup>2</sup> CRARC (Centre de Recuperació d'Amfibis i Rèptils de Catalunya). 08783 Masquefa, Barcelona.

<sup>3</sup> Unitat de Zoologia, Facultat de Biociències, Universitat Autònoma de Barcelona, 08193 Cerdanyola del Vallès, Barcelona.

**Fecha de aceptación:** 14 de junio de 2014.

**Key words:** *Calotriton arnoldi*, limb regeneration, amputation, surgery.

El tritón del Montseny (*Calotriton arnoldi*) es un anfibio que se halla exclusivamente en el Parque Natural y Reserva de la Biosfera del Macizo del Montseny (Cataluña).

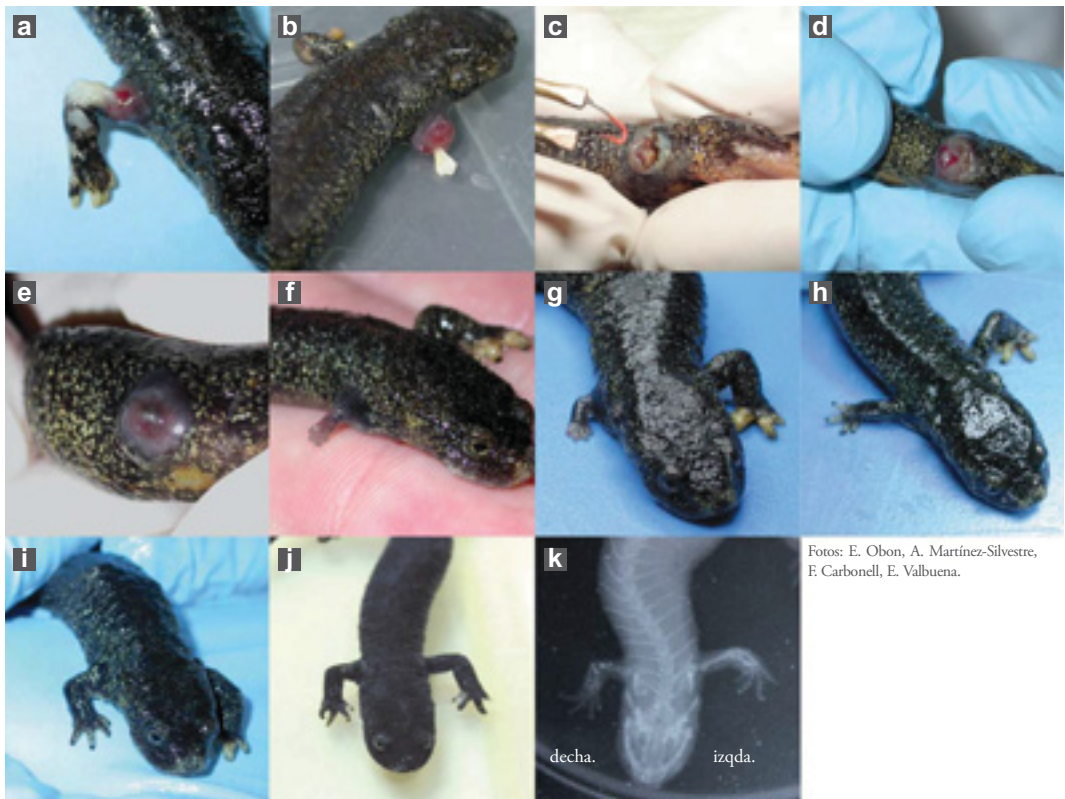
Su población está estimada en unos 1.500 ejemplares adultos y se concentra en tan sólo 20 Km<sup>2</sup>. Dicha población está dividida en dos núcleos aislados entre sí, encontrándose en siete torrentes diferentes (Amat & Carranza, 2005). Esta situación llevó a la UICN a catalogarlo en peligro crítico de extinción (Carranza & Martínez-Solano, 2009).

En el año 2007 la Generalitat de Catalunya y la Diputación de Barcelona decidieron iniciar un programa de conservación *ex situ* para esta especie en el Centro de Fauna Salvaje de Torreferrussa, Santa Perpètua de Mogoda (Barcelona). La población inicial, capturada con la finalidad de constituir el grupo de reproductores y con representantes de los dos núcleos poblacionales, fue de 20 animales adultos (10 machos y 10 hembras) (Carbonell *et al.*, 2007).

En junio de 2008 se detectó un macho reproductor que arrastraba la extremidad anterior derecha, aparentemente fruto de un mordisco de otro ejemplar mantenido en el mismo acuario. El examen clínico detectó una extensa necrosis del extremo distal de la extremidad aunque no había ninguna fractu-

ra (Figura 1a). Inicialmente se aisló en otro acuario y se inició un tratamiento profiláctico con antibiótico (enrofloxacin 5mg/Kg/24h, tópico; Alsir® 2,5%, Laboratorio Esteve). El animal se mantuvo activo y con buen apetito pero la herida empeoró hasta que días después se produjo la pérdida de gran parte de la extremidad, quedando el hueso del húmero expuesto (Figura 1b). El hueso exteriorizado y sin vascularización es un posible origen de infección secundaria e incluso de gangrena que puede comprometer la vida del animal. En este momento se optó por la amputación quirúrgica de la totalidad del miembro.

Para la cirugía se utilizó una crema tópica anestésica con lidocaína (EMLA® crema, AstraZeneca Farmacéutica). Se obtuvo un efecto sistémico, con una ausencia total de movimiento y respuesta al dolor. Se procedió a la eliminación de la extremidad afectada mediante termocauterío (bisturí eléctrico) (Figura 1c). De este modo, se realizó la amputación a la vez que coagulación del miembro, minimizando el riesgo de pérdida de sangre durante la cirugía. El animal mostró una buena recuperación de la anestesia y en pocas horas volvió a su actividad normal, pese a su obvio déficit locomotriz. El animal se mantuvo aislado y en tratamiento



Fotos: E. Obon, A. Martínez-Silvestre, F. Carbonell, E. Valbuena.

**Figura 1.** A: Día 0, herida en la extremidad delantera derecha; B: Día 9, pérdida de la extremidad; C: Día 10, realización de la cirugía; D: Día 58, cicatrización y aparición del blastema; E: Día 95, blastema; F: Día 149, esbozo de los dedos; G: Día 170, extremidad en crecimiento, está pigmentada y tiene el codo; H: un año, la extremidad está totalmente formada pero es pequeña y delgada; I: 2 años, la extremidad ha ganado grosor; J y K: 5 años y medio, la extremidad no llega a alcanzar el tamaño original, pero la radiografía muestra cada una de las estructuras óseas formadas (Nomenclatura radiografía decha: Derecha; izqda: Izquierda).

con antibiótico durante cinco días (enrofloxacin 5mg/Kg/24h, tópico; Alsir® 2,5%, Laboratorio Esteve). Posteriormente se mantuvo en un acuario cuya fluctuación térmica estacional era de 9°C (mínimo de invierno) a 14°C (máximo de verano). Estos cambios de temperatura fueron los mismos para todos los ejemplares del grupo cautivo, no exclusivamente para el individuo en recuperación. Éste se mantuvo en las condiciones descritas hasta el momento de la redacción de la presente nota, habiendo transcurrido seis años desde el día de la intervención quirúrgica.

El proceso de regeneración siguió las tres fases descritas previamente en anfibios (Nye *et al.*, 2003; Stocum & Cameron, 2011):

- curación de la herida y desdiferenciación de las células. La duración fue de dos semanas.
- formación del blastema, la masa de células proliferativas e indiferenciadas. Se produjo a la cuarta semana post-cirugía. (Figura 1d, e)
- diferenciación y morfogénesis. La nueva extremidad empezó a regenerarse a las ocho semanas post-cirugía. Inicialmente se observaron los esbozos de los dedos y la extremidad empezó a crecer en longitud, aunque era marcadamente más delgada y poco pigmentada

(Figura 1f, g). A los cinco meses las uñas se diferenciaron, con su pigmentación y consistencia final (Figura 1h). Durante varios meses se observó una ralentización en el crecimiento, que coincidió con los meses más fríos. A los dos años la extremidad creció tanto en longitud como en diámetro (Figura 1i), alcanzando una apariencia prácticamente normal. A los cinco años y medio la extremidad seguía sin haber alcanzado el tamaño original (Figura 1j). Sin embargo, mediante la realización de una radiografía se pudo comprobar que tenía todas las estructuras óseas formadas y diferenciadas (Figura 1k).

La regeneración de tejidos (extremidades, corazón, cola, ojo) es un proceso biológico complejo ampliamente conocido en urodelos (Brookes, 1997; Nye *et al.*, 2003; Ausoini & Sartore, 2008; Diogo *et al.*, 2013). El presente caso ha permitido seguir la secuencia temporal del proceso regenerativo de una extremidad en la poco conocida especie *C. arnoldi*. Aunque era conocida la capacidad de regeneración de los dedos en esta especie (F. Amat, comunicación personal), no se tenían datos sobre la respuesta a una amputación completa de una extremidad.

La presencia de malformaciones en las extremidades y la cola afecta al 3,92% de los ejemplares libres de esta especie y se sospecha que la mayoría pueden ser causadas por regeneraciones tras comportamientos agonísticos (Martínez-Silvestre *et al.*, 2014). En el presente caso, la cirugía se realizó a fin de eliminar las estructuras óseas exteriorizadas, evitando complicaciones clínicas y permitiendo una mayor efectividad en el proceso de regeneración natural.

Se desconoce el motivo por el que la extremidad aún no tiene exactamente el mismo tamaño que la contralateral. Sin embargo, hemos podido confirmar la total viabilidad de la extremidad en este animal y actualmente sigue siendo un reproductor del programa *ex situ*.

**AGRADECIMIENTOS:** Al Departamento de Agricultura, Ganadería, Pesca, Alimentación y Medio Natural de la Generalitat de Catalunya y a la Diputación de Barcelona, por el soporte en la conservación de la especie. A F. Amat y S. Carranza, así como a los compañeros del Centro de Fauna de Torreferrusa y del CRARC por los comentarios, ideas y ayuda prestada en el desarrollo de este caso.

## REFERENCIAS

- Amat, F. & Carranza, S. 2005. *Estudi demogràfic del tritó del Montseny (Calotriton arnoldi) al Parc Natural i Reserva de la Biosfera del Montseny*. Memòria tècnica, Diputació de Barcelona. Barcelona
- Ausoini, S. & Sartore, S. 2008. From fish to amphibians to mammals: in search of novel strategies to optimize cardiac regeneration. *Journal of Cell Biology*, 184: 357-364.
- Brookes, J.P. 1997. Amphibian limb regeneration: rebuilding a complex structure. *Science*, 276: 81-87.
- Carbonell-Buira, F., Obon, E., Alonso, M. & Valbuena, E., 2007. *Activitats realitzades pel centre de fauna de Torreferrusa: Pla de cria del tritó del Montseny*. Informe inédito. Departament de Medi Ambient i Habitatge - Forestal Catalana, SA. Generalitat de Catalunya. Barcelona.
- Carranza, S. & Martínez-Solano, I. 2009. *Calotriton arnoldi*. In: IUCN 2010. *IUCN Red List of Threatened Species. Versión 2013.2*. <<http://www.iucnredlist.org>> [Consulta: 3 marzo 2014].
- Diogo, R., Murawala, P. & Tanaka, E.M. 2013. Is salamander hindlimb regeneration similar to that of the forelimb? Anatomical and morphogenetic analysis of hindlimb muscle regeneration in GFP-transgenic axolotls as a basis for regenerative and developmental studies. *Journal of Anatomy*, 2013 Dec 10. doi: 10.1111/joa.12150.
- Martínez-Silvestre, A., Amat, F. & Carranza, S. 2014. Natural incidence of body abnormalities in the Montseny newt, *Calotriton arnoldi* (Carranza & Amat, 2005). *Herpetology Notes*, 7: 277-279.
- Nye, H.L., Cameron, J.A., Chernoff, E.A. & Stocum, D.L. 2003. Regeneration of the Urodele Limb: A Review. *Developmental Dynamics*, 226: 280-294.
- Stocum, D.L. & Cameron, J.A. 2011. Looking proximally and distally: 100 years of limb regeneration and beyond. *Developmental Dynamics*, 240: 943-968.